AUS DER KLINISCHEN ABTEILUNG DES ZAHNÄRZTLICHEN
INSTITUTS DER UNIVERSITÄT BASEL
Vorsteher: Prof. Dr. O. MÜLLER.

HISTOLOGISCHE BEFUNDE AM HUNDEPERIODONTIUM NACH FÜLLUNG DES WURZELKANALS MIT EINER ELFENBEINWURZELFÜLLUNG.

INAUGURAL-DISSERTATION
ZUR ERLANGUNG DER DOKTORWÜRDE
DER ZAHNHEILKUNDE DER MEDIZINISCHEN FAKULTÄT
DER UNIVERSITÄT BASEL

VORGELEGT VON
MAXIMILIAN ROSENBLATT
von JAROSLAW (Polen)

1935

DRUCK C. BAUMGARTEN, JAROSLAW.

AUS DER KLINISCHEN ABTEILUNG DES ZAHNÄRZTLICHEN
INSTITUTS DER UNIVERSITÄT BASEL
Vorsteher: Prof. Dr. O. MÜLLER.

HISTOLOGISCHE BEFUNDE AM HUNDEPERIODONTIUM NACH FÜLLUNG DES WURZELKANALS MIT EINER ELFENBEINWURZELFÜLLUNG.

INAUGURAL-DISSERTATION
ZUR ERLANGUNG DER DOKTORWÜRDE
DER ZAHNHEILKUNDE DER MEDIZINISCHEN FAKULTÄT
DER UNIVERSITÄT BASEL

VORGELEGT VON
MAXIMILIAN ROSENBLATT
von JAROSLAW (Polen)

1935

DRUCK C. BAUMGARTEN, JAROSLAW.

Von der medizinischen Fakultät Basel

genehmigt auf Antrag von Prof. Dr. O. Müller.

Tag der Promotion: 21 Mai 1935.

R. UNIV.
BIBLIOTHEEK
LEIDEN

Die Güte einer Wurzelfüllung wird nach Ablauf längerer Zeit nach der Reaktion des Periodontiums beurteilt. Verhält sich das periodontale Gewebe nach der Wurzelfüllung normal und übt normale Funktion aus, so ist dies als der beste Ausgang einer Wurzelfüllung zu betrachten. Der verschiedene Zustand dieser Gegend vor der Wurzelfüllung bedingt aber auch ein diesem Zustande angepasstes therapeutisches Vorgehen. Betreffend der Asepsis oder Antisepsis, für die Wurzelfüllung vitaler Zähne, muss die aseptische Behandlung und Füllung verlangt werden. Es ist bekannt, dass nach der Pulpaexstirpation und Wurzelfüllung sich am restierenden Teile histologische Veränderungen vollziehen, die als Reparationen aufgefasst werden müssen. Das restierende Pulpagewebe, sowohl dasjenige der Haupt - wie der Nebenkanäle, ist im Sinne eines bindegewebigen Ersatzes umgewandelt*. Dieses umgewandelte Bindegewebe lagert eine Hartsubstanz vom Charakter des sekundären Zementes ab, was zum Verschlusse des Foramens führt. Diese Restauration und Reparation ist als der heute beste Ausgang einer Wurzelfüllung zu betrachten. Er wird gestört, wenn eine Infektion hinzutritt. Ebenso tritt eine Störung ein, wenn Massnahmen und Medikamente hier nachteilig einwirken. Hieraus ergibt sich die Forderung nach aseptischem oder leicht antiseptischem Vorgehen von selbst.

Lüthi hat den Einfluss von den gebräuchlichsten antiseptischen Einlagen, Chlorphenol, Phenol, Trikresolformalin, Triopaste, Albrecht'sche Wurzelfüllung und Eugenol auf das Periodontium des Hundes untersucht und hat deren gewebszerstörende Wirkung in mikrophotographischen Bildern festgehalten. Nach diesen Feststellungen ist es

*Siehe O. Müller, Fortschritte der Zahnheilk. 1932.

klar, dass diese Medikamente einen glatten Ablauf der reparatorischen Vorgänge zu stören vermögen. Die geringste Gewebsveränderung hat die Albrecht'sche Wurzelfüllung, die schwerste das Eugenol bewirkt.

Schumachers Untersuchungen über den Einfluss von Eugenol auf die Pulpa des menschlichen Zahnes und auf das Periodontium des Hundes zeigen offensichtlich, dass mit einer beruhigenden Wirkung des Eugenols eine starke Schädigung des Gewebes eintritt und eine Regeneration der Pulpa in Frage gestellt wird.

Es müssen ganz allgemein folgende Forderungen an ein Wurzelfüllmaterial gestellt werden:

a) Das Füllungsmaterial muss eine aseptische Substanz sein, oder es muss eine leicht antiseptisshe Wirkung haben, je nach dem Fall eine stärkere oder schwächere.
b) Es darf nicht selbst fäulnis - oder infektionsfähig sein.
c) Es darf den Zahn nicht verfärben und darf der Zahnsubstanz sowie der Allgemeingesundheit nicht schaden.
d) Es darf die Wurzelhaut nicht reizen und muss von ihr anstandslos vertragen werden.
e) Es soll leicht verarbeitbar sein und eine leichte Einführbarkeit besitzen.
f) Eine gute Abdichtung bis zur Abrissstelle, Wandständigkeit und vollständige Ausfüllung sind ebenfalls Bedingungen.
g) Es muss womöglich im Röntgenbild sichtbar sein.

Es sind heute folgende Materialien und Methoden gebräuchlich, wobei ich bemerke, dass ich nur die hauptsächlichsten nennen möchte.

Jodoform - Chlorphenolpaste nach Walkhoff. Die klinischen Resultate, die mit dieser Paste erreicht werden, sind sehr gut und ihre Wirkung ist bekannt.

Aehnlich ist die Paste von Wustrow zuzamengesetzt, die aus Thymolwasser und Thymoljodoformpulver zusammengemischt wird. Rebel empfiehlt als Exstirpationspaste Jodoform mit Chlumsky-Lösung (Phenolkampher) für die Frontzähne, und dort wo die Verfärbung der Zähne keine Rolle spielt, fügt er noch Trypaflavin zu.

Die Wurzelfüllung nach Albrecht.

Resorzin 2 Tropfen, Formalin 2 Tropfen, Alkalilauge (Na OH oder KOH im Glycerin 2%) 1 Tropfen. Diese Füllung verwendet man für mehrwurzlige Zähne und enge, schlecht durchgängige Kanäle. Die Mischung erstarrt im Kanal gelatinös und ist in allen uns bekannten Lösungsmittel, soweit wir diese im Wurzelkanal anwenden können,

unlöslich. Sie besitzt eine sehr grosse Kapilarität und dringt überall hin. Suspendierte Bakterien werden eingeschlossen und unschädlich gemacht.

Nachteile: Schrumpfung der Wurzelfüllung im obersten Teile des Wurzelkanals, verfärbt den Zahn rot, was jedoch durch Zugabe von Al-Silikat oder Bolus alba herabgesetzt wird.

Die Guttapercha-Chloroform-Harzwurzelfüllung wird in verschiedener Form und Zusammensetzung, von Hall und an verschiedenen amerikanischen Schulen benutzt. Der Hauptnachteil dieser Wurzelfüllung ist der, dass man immer einen Druck anwenden muss, um die Abrisstelle zu erreichen und einen innigen Kontakt mit dem restierenden Gewebe zu erzielen.

Es wird auch eine Lösung von syrischen Asphalit „Glanzpeche" genannt, in Benzol angegeben, wozu ein Material zur Sichtbarmachung im Röntgenbild zugesetzt wird. Die so hergestellte Wurzelfüllmasse wird als „Alytit" bezeichnet. Sie füllt mit Leichtigkeit selbst die feinsten Kanalverzweigungen und Interglobularräume aus. Leider muss auch diese Füllung mit Druck an Ort und Stelle gebracht werden.

Von Linka werden Kalciumsalze in Form des Adhäsins als Wurzelfüllung angegeben.

Die lackartigen Wurzelfüllungsmethoden bei der aseptischen Behandlung, wie sie von Prinz, Callahan, Johnston, eingeführt worden sind, gehen alle von der Annahme aus, dass es möglich sei, die Foramina bakteriendicht abzuschliessen. Wie diese Mittel auf das periapicale Gewebe wirken und welche Heilungsvorgänge hierbei auftreten, wieweit die Desinfektion der Wurzelkanäle erreicht wird, ist bis heute durch exakte Untersuchungen experimenteller Natur nicht bekannt.

Bis heute fehlen eigentliche Kontrollmethoden. Es wurden wohl einzelne Eigenschaften des Wurzelfüllungsmaterials untersucht, aber eine systematische Prüfung wurde nicht unternommen. Es ist das Verdienst Gottliebs und seiner Schüler, die eine Prüfungsmethode ausgearbeitet und vorgelegt haben, die gestattet, eine ganze Anzahl von Fragen zu lösen. Gottlieb, Orban und Stein benützen zur Kontrolle von Wurzelbehandlungsmethoden die experimentelle Wurzelbehandlung am Hunde, mit nachheriger histologischer Untersuchung. Der Hundezahn eignet sich hierzu am besten, da er mit der Empfindlichkeit des menschlichen Zahnes am meisten übereinstimmt, ja sogar noch empfindlicher sein soll und an apicalen Ramifakationen viel reicher ist. Die Verfasser stellen die berechtigte Forderung auf, dass jede neue Wurzelbehandlungen durch eine einwandfreie Standardmethode experi-

mentell untersucht werde. An Hand sehr guter Mikrophotos werden die Gewebe und die Wurzelspitze gezeigt und zwar normal behandelter Zähne, wie solcher nach vorausgegangener Infektion.

Man ist bei den Hundeversuchen nicht nur in der Lage die histologische Kontrolle der Ergebnisse durchzuführen, sondern wir können bei den behandelten Hundezähnen auch jede Art von bakteriologischer Kontrolle anwenden mit einer Genauigkeit, wie sie bei einem Versuchstier eben möglich, beim Menschen vielfach unmöglich ist.

Gottlieb schreibt in der Schweiz. Mschr. Zahnheilk. 1932, dass als ein Haupterfordernis bei der Prüfung einer Wurzelfüllungsmethode die unbedingte Reizlosigkeit des Periodontiums eine ausschlaggebende Rolle spiele. Es ist daher zu fordern, dass ein Wurzelfüllungsmaterial in erster Linie dieser Forderung entspreche. Gottlieb zeigt 4 Abbildungen, dass ein normales Hundeperiodontium erzielt werden kann, entgegen der Behauptung namentlich von Coolidge.

Ueber Aufforderung von Prof. Dr. O. Müller habe ich Versuche mit einer von ihm hergestellten Wurzelfüllmasse gemacht. Sie enthält in der Hauptsache Elfenbeinpulver und ist mit einem reizlosen Antiseptikum vermischt. Als Flüssigkeit wird eine alkoholische Vinnapaslösung verwendet. Die Mischung von Elfenbein und Vinnapas erhärtet in kurzer Zeit zu einer knochenähnlichen Masse.

Es wurden folgende Versuche am Hunde gemacht, am 9. 6. 32:

Die obengenannte Wurzelfüllung ist in den Versuchen mit „Wurzelfüllung „E“ bezeichnet.

1.

$\lfloor\overline{7}$ Eröffnung des Zahnes.

Der distale Kanal wurde exstirpiert,
mit H_2O_2 ausgewaschen,
Wurzelfüllung (Borvaseline + Elfenbeinwurzelfllg).
Der mesiale Kanal war unpassierbar, sek. Dentin.
Exstirpationsversuch
Oberflächliche Füllung mit Wurzelfllg -E-.

2.

$\lfloor\overline{6}$ Eröffnung des Zahnes.

Der distale Kanal wurde exstirpiert.
Hierauf Spülung mit H_2O_2.
Dann Wurzelfllg -E-.
Der Mesiale Kanal wurde amputiert.
Hierauf Wurzelfllg -E-.

3.
$\underline{|3}$ Der Zahn ist abgekaut.
Eröffnung desselben.
Sekundäres Dentin.
Gangrän.
Der Kanal wird mit H_2O_2 gereinigt, nachdem die Ueberreste der Pulpa mit Extraktoren und Kerr-Bohrern entfernt wurden,
dann direkt die Wurzelflg -E-.

Alle Zähne wurden mit Steinzement geschlossen.

Am. 16.6.32 wurden folgende Versuche am Hunde gemacht:

1.
$\overline{7}|$ Eröffnung des Zahnes.
der distale Kanal und der mesiale Kanal wurden exstirpiert,
mit H_2O_2 ausgewaschen,
Wurzelfüllung -E-.

2.
$\overline{6}|$ Eröffnung des Zahnes,
der distale Kanal wurde exstirpiert,
ausgewaschen mit H_2O_2,
hierauf Wurzelfüllung -E-.
Der mesiale Kanal war unzugänglich, deshalb
Amputation und Wfllg -E-.

Die Zähne wurden mit Steinzement verschlossen.

Die Röntgenkontrollaufnahmen wurden alle Monate während der Dauer des Versuches (11 Monate) gemacht. Die abgebildeten Aufnahmen zeigen die Verhältnisse nach 2 Monaten.

Abbildung 1 vom Fall $|\overline{67}$. Die mesiale und die distale Wurzel des $|\overline{6}$ sowie die mesiale Wurzel des $|\overline{7}$ zeigen aufgehellte Bezirke am Apex.

Abbildung 2 vom Fall $\overline{67.}|$ An den distalen Wurzel des $\overline{6}|$ sowie an der mesialen und distalen Wurzel des $\overline{7}|$ sind dieselben Aufhellungen zu bemerken.

Abbildund 3 vom Fall $|\underline{3.}$ Vollständig normal. Am Apex keine Aufhellung zu bemerken.

Es ist zu bemerken, dass bei den Fällen $|\overline{67}$ und $\overline{67}|$ die Aufhellungen, die man als Granulome ansprechen kann, gleich gross erscheinen und während der ganzen Dauer des Versuches ständig gleich blieben. Es hat den Anschein, dass wir hier mit einem Stillstand der destruierenden Entzündung bis zur Ausheilung des Prozesses zu tun haben. Ein solcher Vorgang kann naturgemäss nicht innerhalb kurzer Zeit vor sich gehen, sondern es erfolgt je nach der Schwere des einwirkenden Traumas sicher erst nach einer Reihe von Monaten eine vollständige Regeneration des Knochens. Je länger man den Versuch laufen lässt um so bessere histologishe Resultate sind zu erwarten.

Ueber die histologische Untersuchung:

Die Zähne wurden unmittelbar nach dem Tode des Tieres mit den umgebenden Kieferpartien herausgesägt und nach bekannter Methodik in Zelloidin eingebettet und in Serien geschnitten.

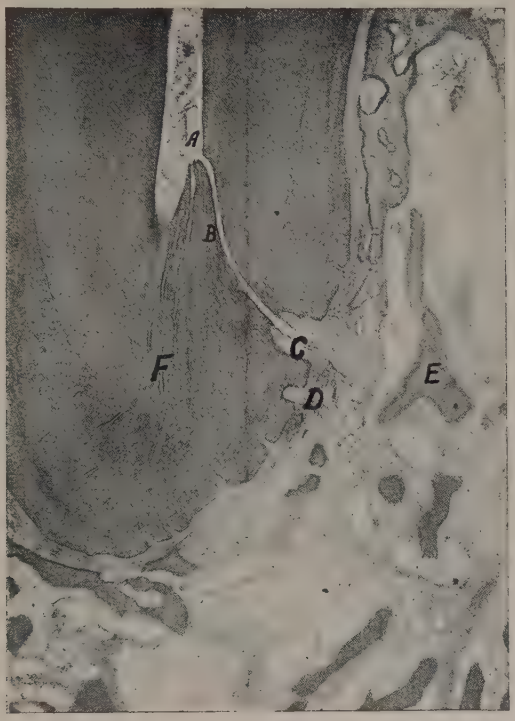

A Hauptkanal + Wurzelfüllung, B Seitenkanal, C Resorption, D Entzündung, E Knochen, F Multiple apicale Verästelungen.

Abbildung 4) Durchschnitt durch die mesiale Wurzel des $\overline{7}|$
Ein grösserer Umbau an der Knochenperipherie ist nicht zu erkennen, ebensowenig eine qualitativ oder quantitativ veränderte Anordnung der Bindegewebselemente. Ein Seitenkanal ist sehr deutlich sichtbar. An dessen Ausgang ist eine Zement — und Knochenresorption zu bemerken. Eine hier vorhandene Entzündung ist in Heilung begriffen.

A Hauptkanal, B Resorption, C Knochen

Abbildung 5) Durchschnitt durch die distale Wurzel des $\overline{|7}$
Im Periodontium leichte Entzündungserscheinungen kenntlich an den Leukozytenherden. Anbau und Umbauvorgänge am Zement und umliegendem Knochen. Letzterer zeigt auch Osteoblastensäume.

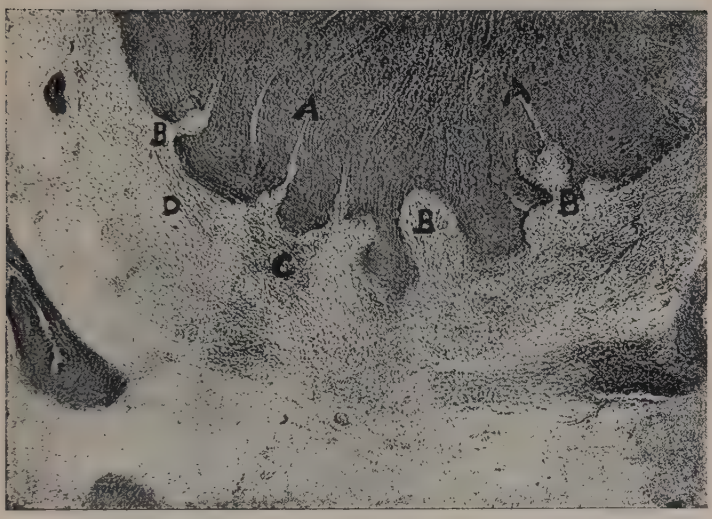

A Foramina, B Resorption, C Leukozytenherd, D Periodontium.

Abbildung 6) Vergrösserung des Apex des $\lceil\overline{7}$ Vereinzelt Leukzytenherde. Viele kleine Foramina, an deren Ausgänge sich hauptsächlich die Umbauvorgänge zeigen. Es hat den Anschein, als ob die Foramina durch ein Resorptionsgewebe erweitert werden. Sobald dieses Gewebe zur Ruhe kommt, finden wieder Reparationsvorgänge statt.

A Seitenkanäle, B Periodontium, C Knochen, D Fettmark.

Abbildung 7) Durchschnitt durch die Wurzel des $\underline{|3}$

Das Periodontium in sehr gutem Zustande. Keine pathologischen Merkmale am Zement und Knochen. Die anliegenden Bindegewebszellen des Periodontiums nicht vergrössert Bindegewebsbündel normal. Als nennenswerter Befund, unzerstörtes Fettmark als Zeichen der Reizlosigkeit des Füllungsmaterials.

A Hauptkanal + Wurzelfüllung, B Multiple apicale Verästelungen, C Resorption, D Knochen, E Periodontium.

Abbildung 8) Durchschnitt durch die distale Wurzel des $\lceil\overline{6}$
Keine wesentlichen pathologischen Veränderungen in der Struktur der Wurzelhaut und des Knochens An manchen Stellen ganz minimale Resorption des Zements.

A Dentin, B. Foramina, C Periodontium,
D Knochen.

Abbidung 9) Vergrösserung des $\overline{|6}$

ZUSAMMENFASSUNG DER RESULTATE.

1. In den hier abgebildeten Fällen sind die Veränderungen am Periodontium von der Entzündung mit aufgetretenen Leukocytenherden, über das Exsudat bis zur vollständigen Norm festzustellen.
2. Resorption und Apposition von Knochen und Zement sind ebenfalls vorhanden, und beherrschen oft das ganze Bild.
3. Es ist anzunehmen, dass bei noch längerer Dauer des Experimentes, d. h. wenn das Versuchtier noch weiter am Leben gelassen worden wäre, sich der Heilungsprezess überall so vollzogen hätte wie am | 3.
4. Wie aus diesen Resultaten zu entnehmen ist, gelingt es, mit der oben angegebenen Elfenbeinwurzelfüllung im Hundeperiodontium histologisch einwandfreie Verhältnisse zu erzielen.
5. Eine Prüfung der Elfenbeinwurzelfüllung am menschlichen Zahn dürfte auf Grund obiger Resultate angezeigt sein.

Am Schlusse der Arbeit ist mir eine angenehme Pflicht Herrn Prof. Dr. O. Müller, für die gütige Überlassung des Themas so wie für die liebenswürdige Unterstützung, meinem verbindlichsten Dank auszusprechen.

LITERATURVERZEICHNIS.

MÜLLER O. Wurzelfüllungsmethoden im Misch Fortschritte 1929, 1930, 1931, 1932.

GOTTLIEB, ORBAN, STEIN, Die Kontrolle von Wurzelbehandlungsmethoden durch experimentelle Wurzelbehandlung. Z. Stomat. 1932, H. 4.

GOTTLIEB, SCHWEIZ. MONATSCHS. für Zahnheilkunde 1932.

LÜTHI R. Ueber den Einfluss von Chlorphenol, Phenol, Tricresol-Formalin, Triopaste, Albrecht'sche Wurzelfüllung und Eugenol auf das Periodontium des Hundes.

Diss. Basel 1928.

SCHUMACHER E. Ueber den Einfluss von Eugenol auf die Pulpa des menschlichen Zahnes und auf das Periodontium des Hundes.

Diss. Basel 1930.

REY WALTER, Ueber Veränderungen des Wurzelkanallumens.

Diss. Basel 1931.